



XXV Congreso de la SEAP

Club de Patología Ultraestructural

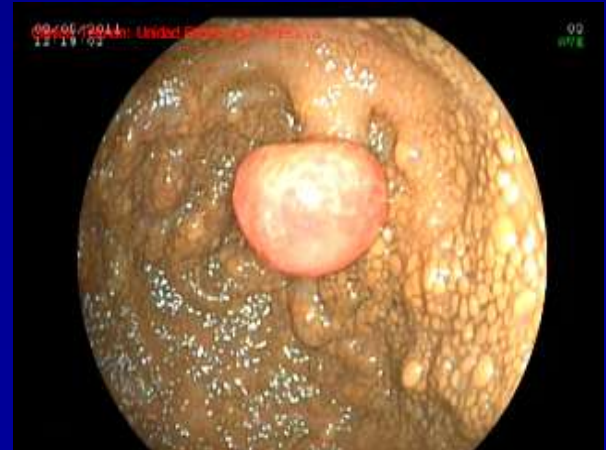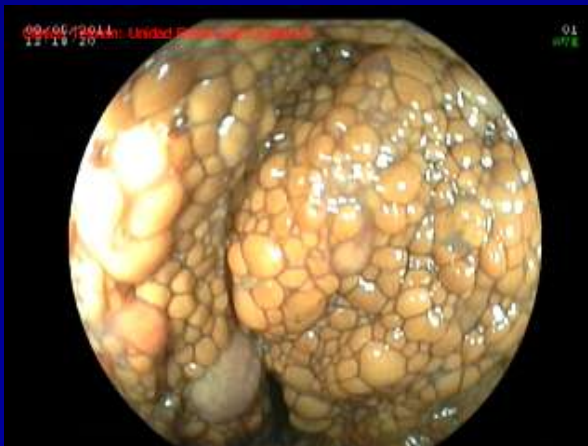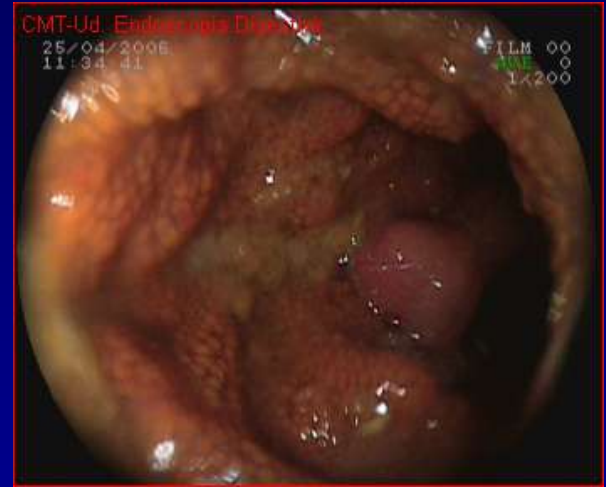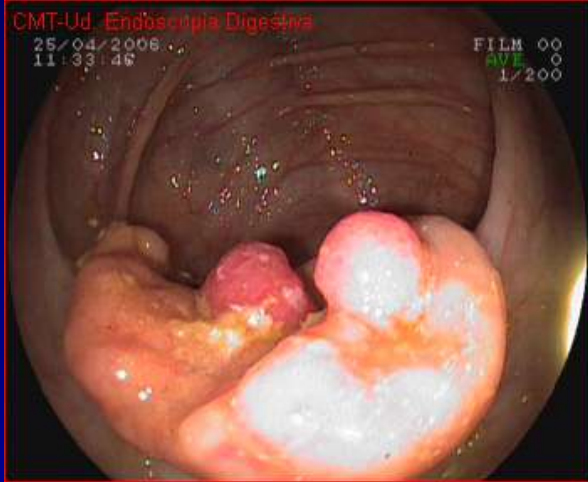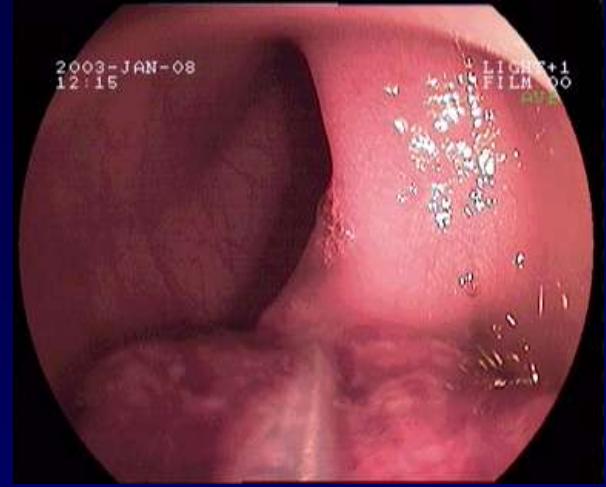
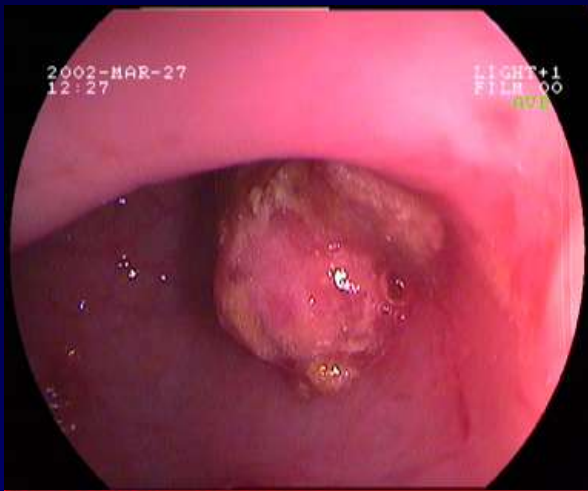
**Tesaurismosis adquirida asociada a ingestión de
Ac. Docosahexaenoico (DHA) en dos casos de
Poliposis Juvenil.**

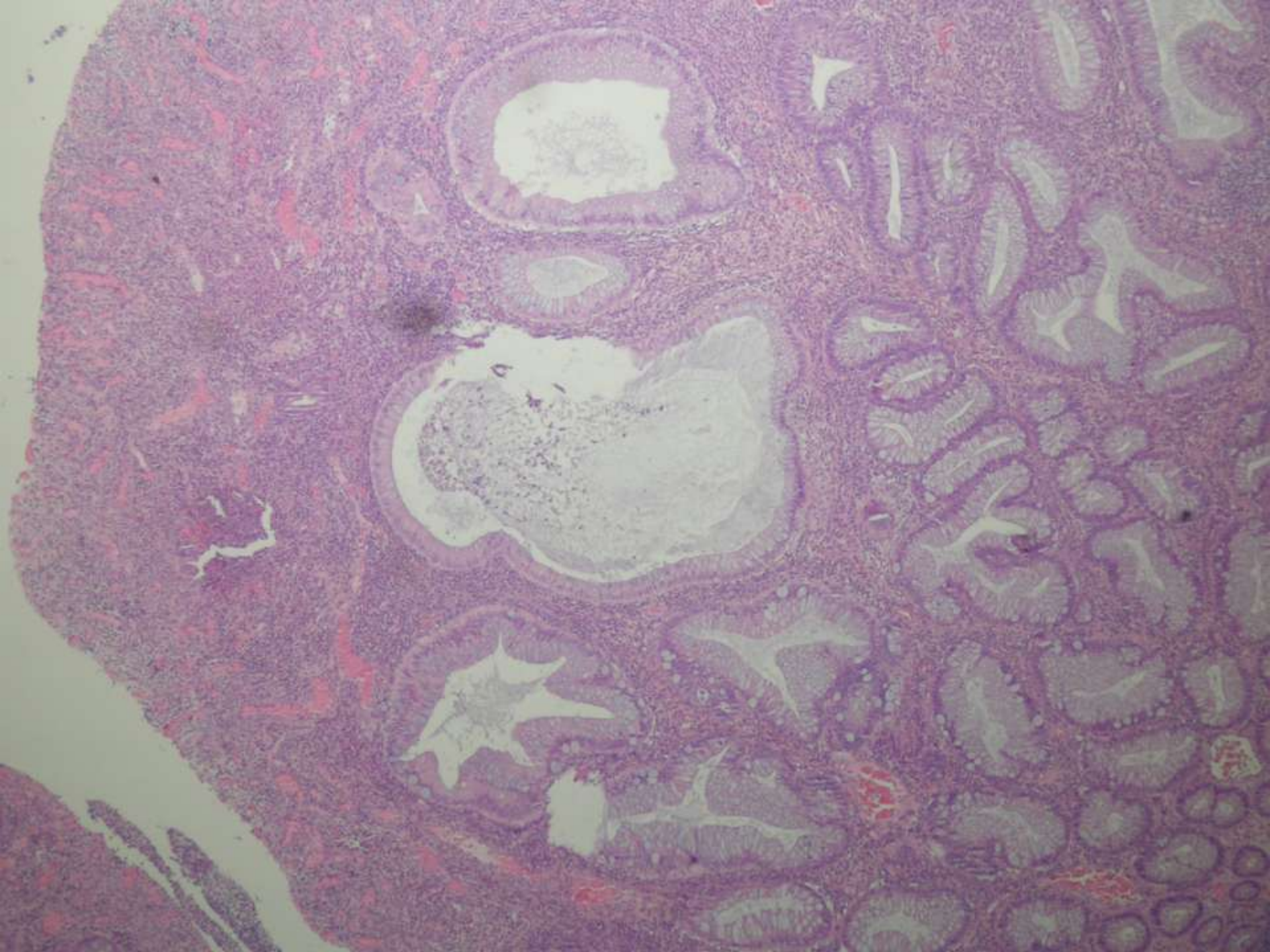
B.González, C.Duran*, A.Martínez y J.A.Bombí.

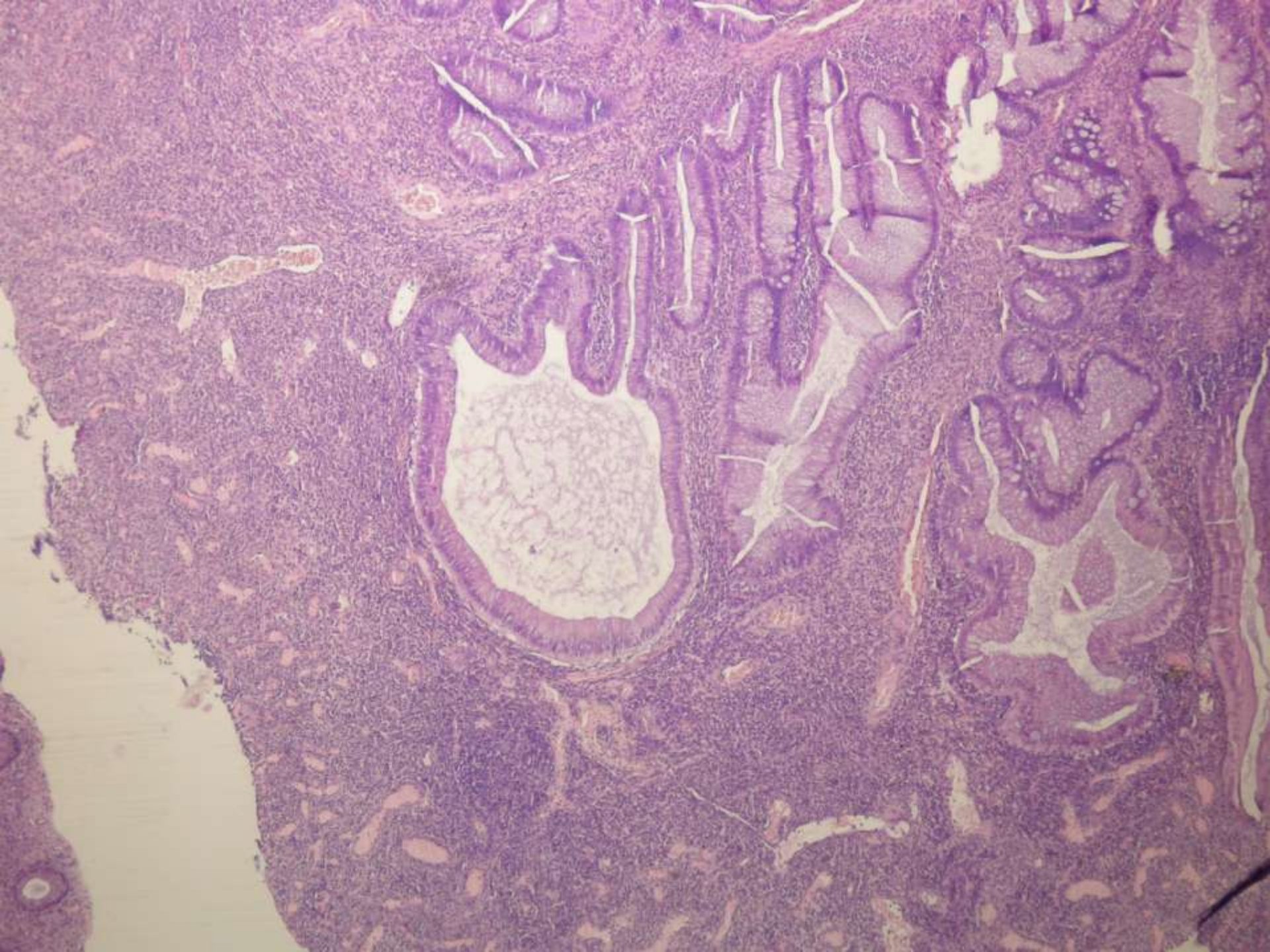
Hospital Clínic. Universidad de Barcelona.

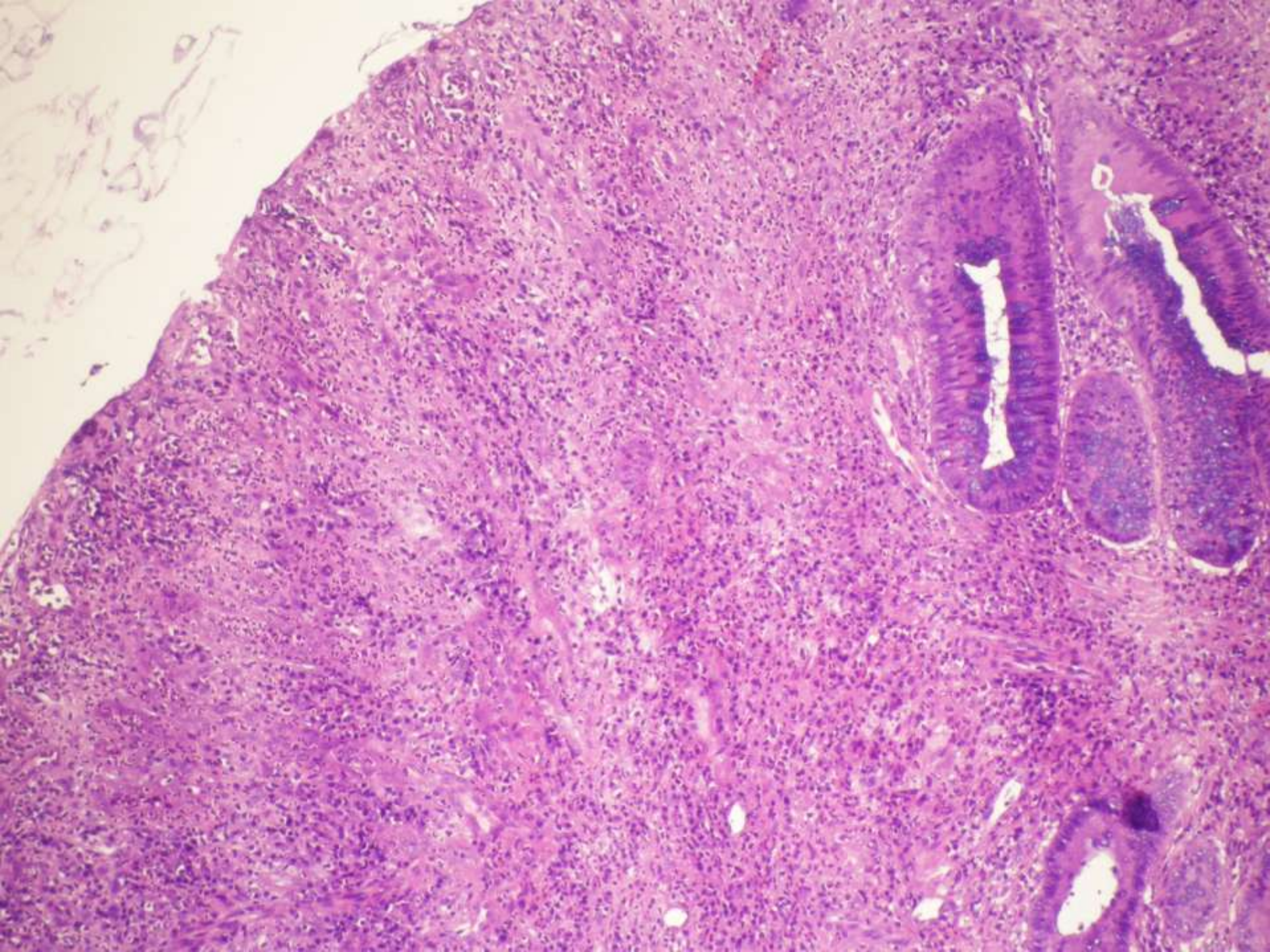
Centro Médico Teknon*. Barcelona.

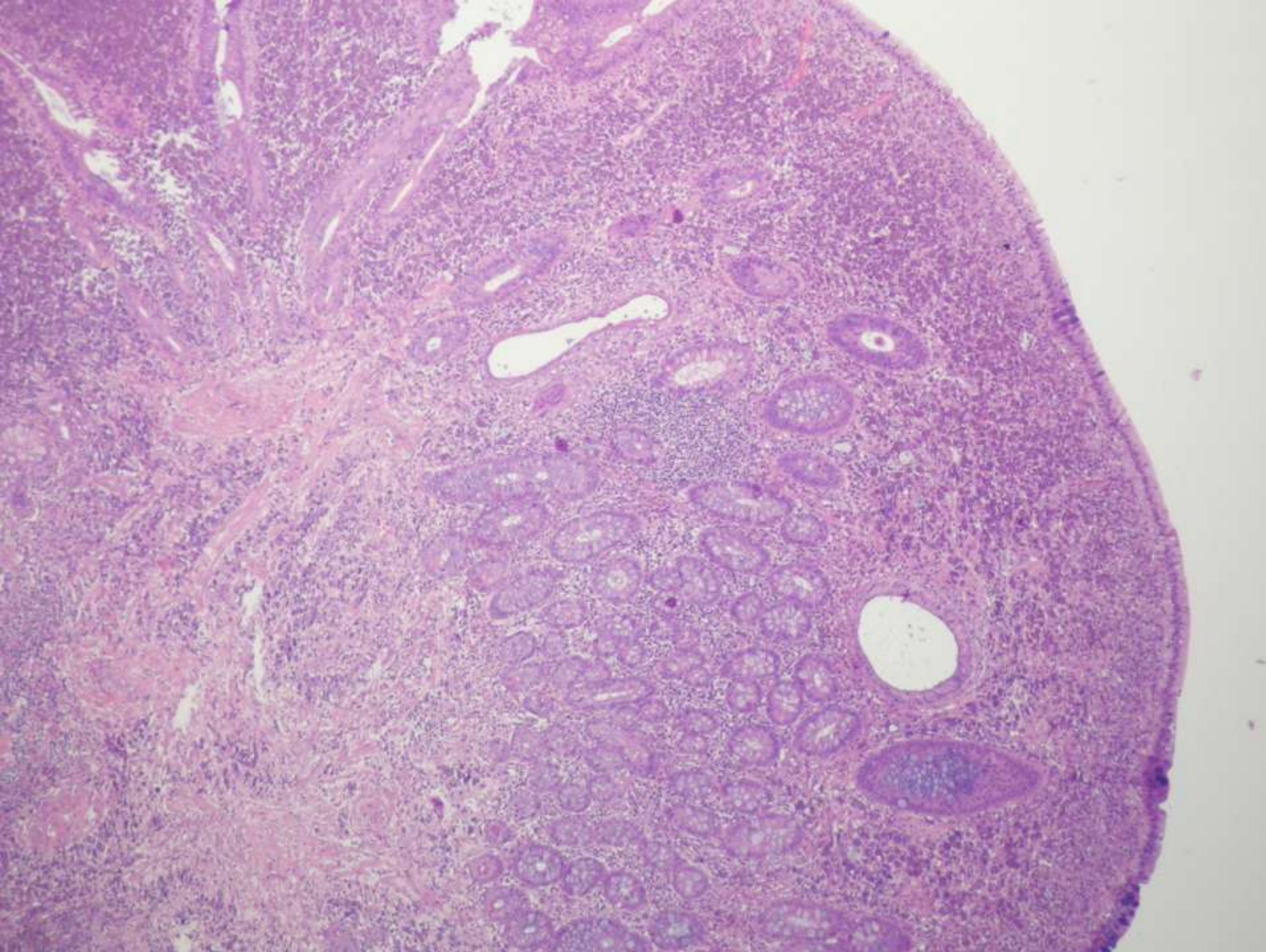
- Gemelos varones de 11 a.(embarazo bicorial, biamniótico)
- Discreto retraso de crecimiento, retraso psicomotor, dismorfia facial, pulgares desviados en abducción,...
- Rectorragias repetidas
- Endoscopias anuales desde los 2 a.
- Poliposis Juvenil (múltiples pólipos en intestino delgado y colon).

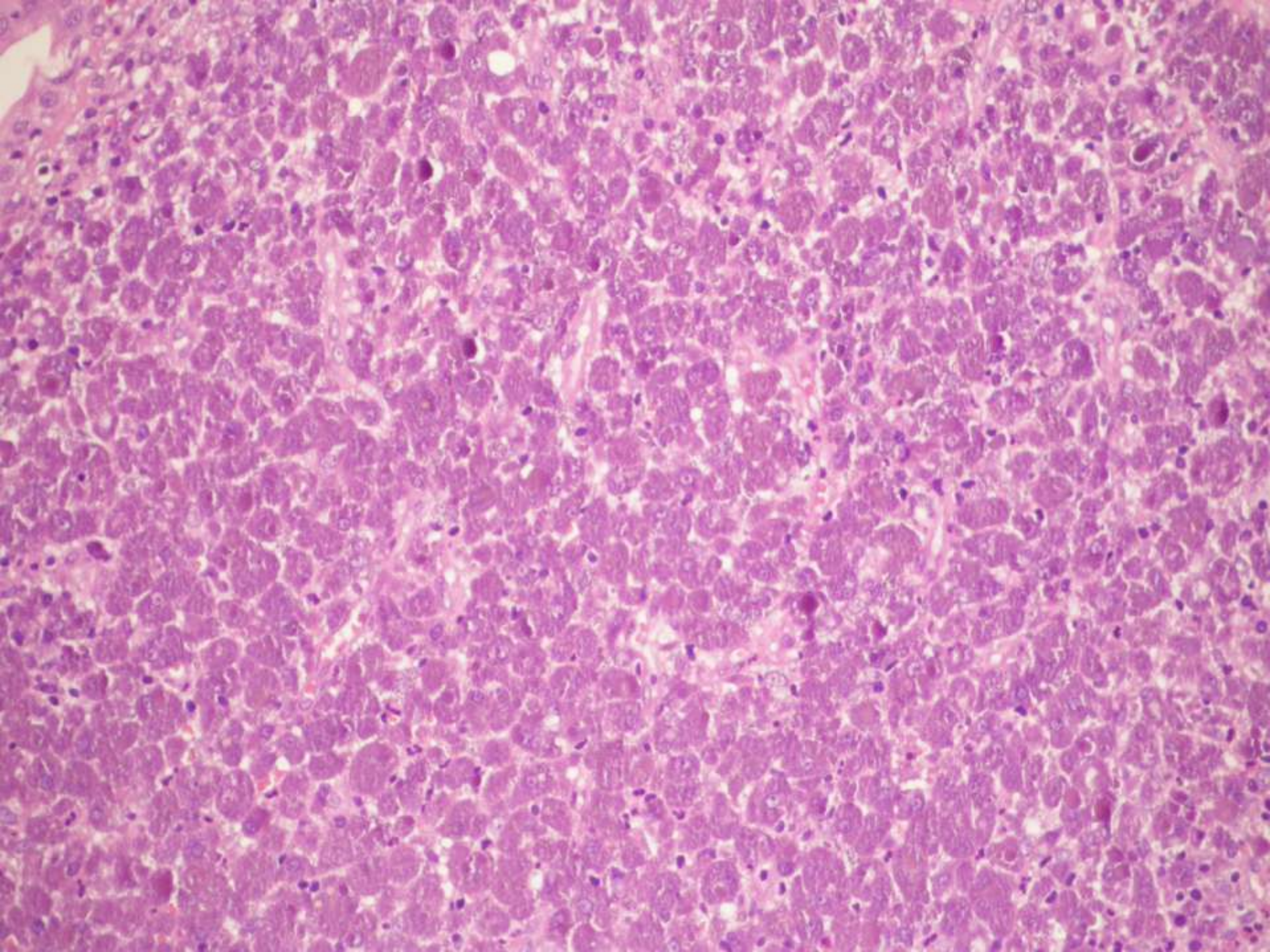


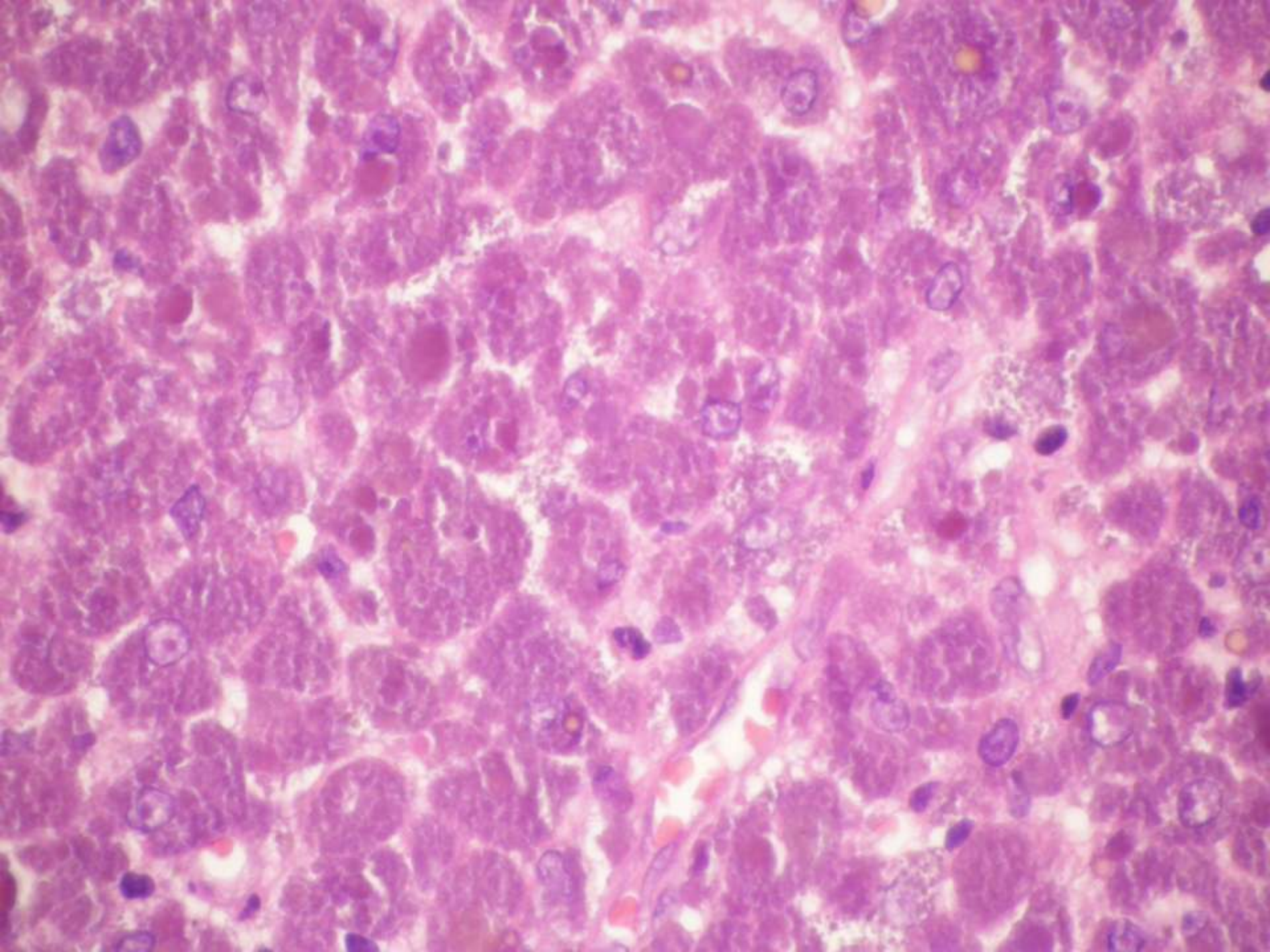


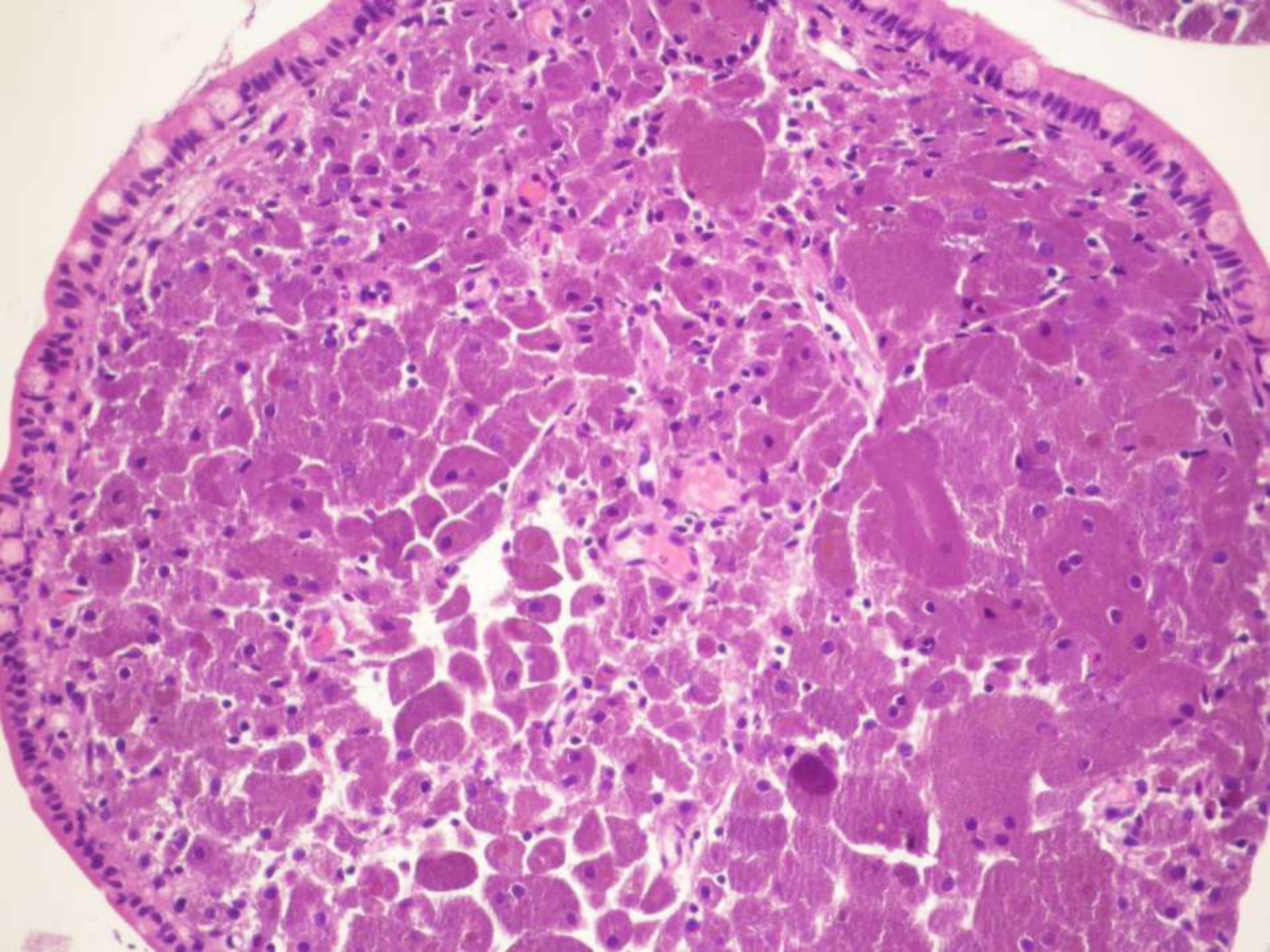


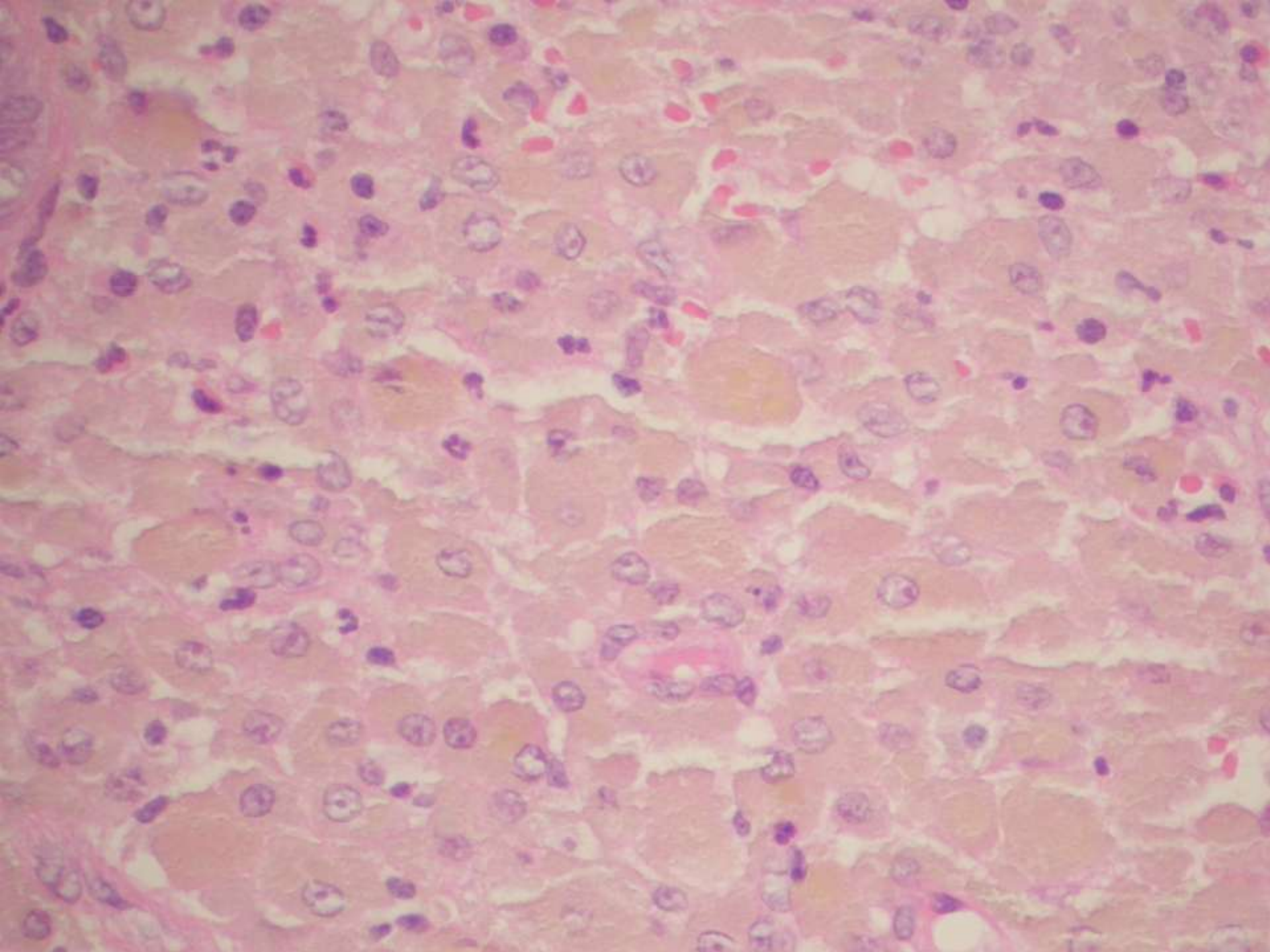


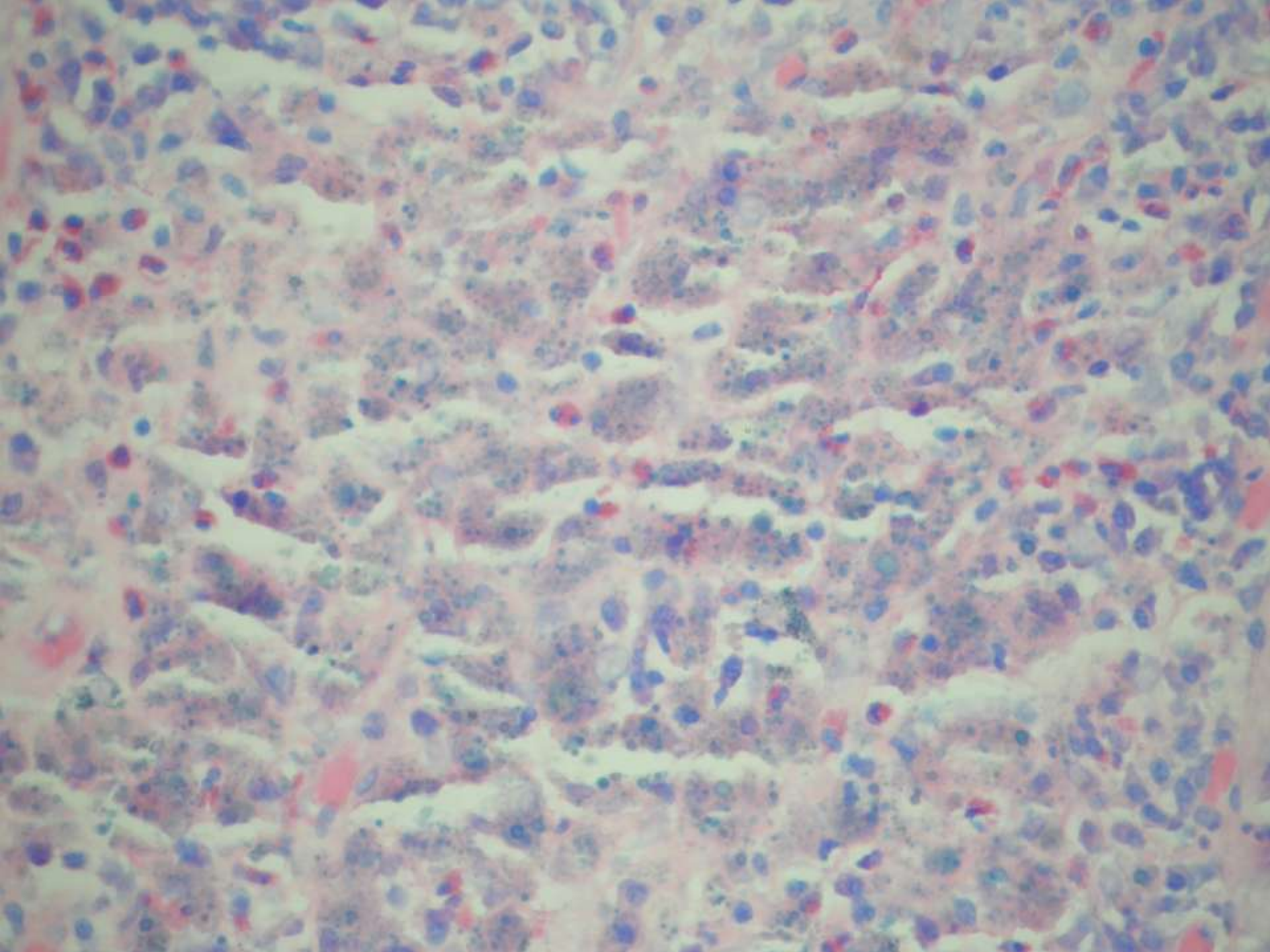


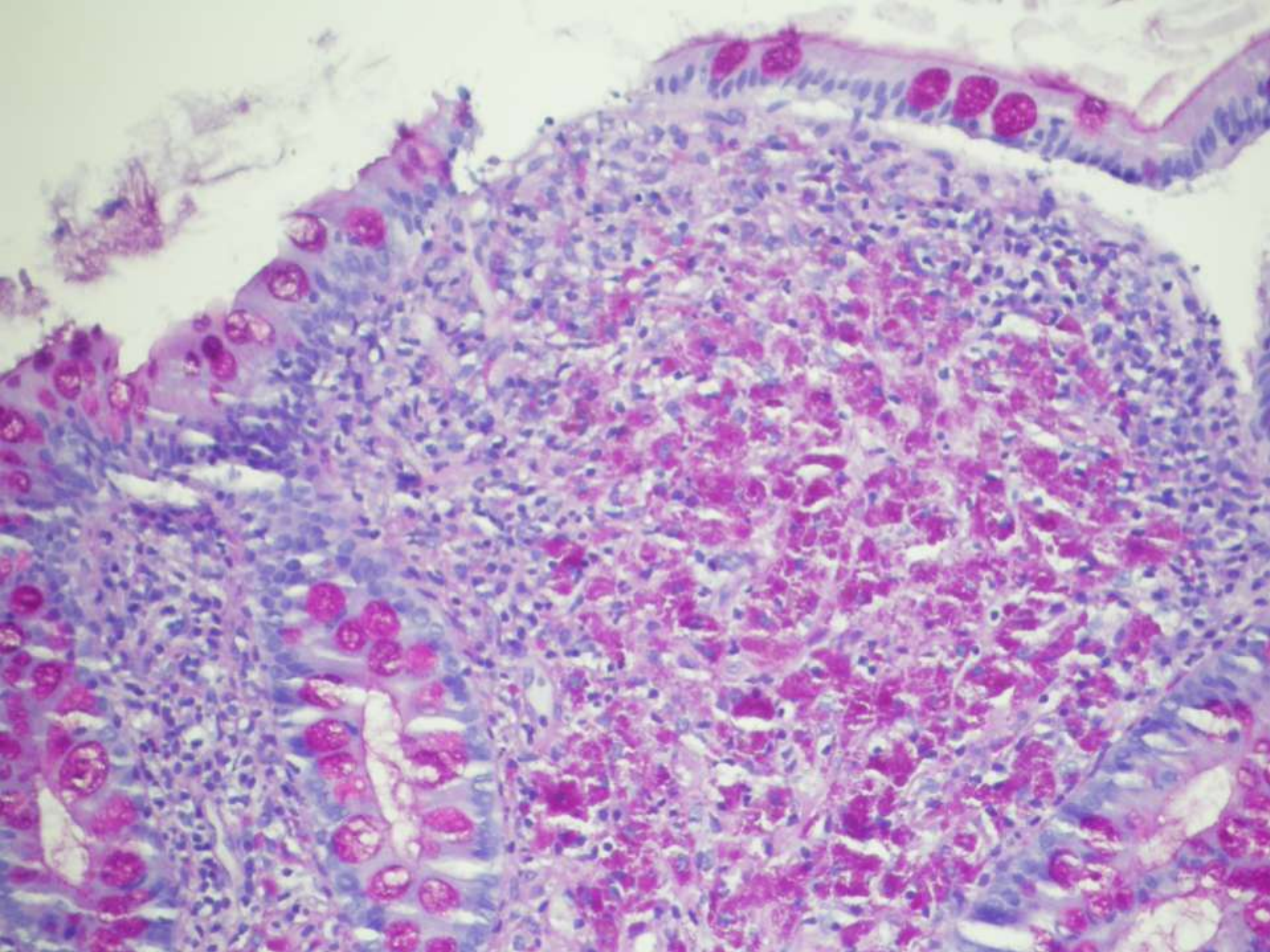


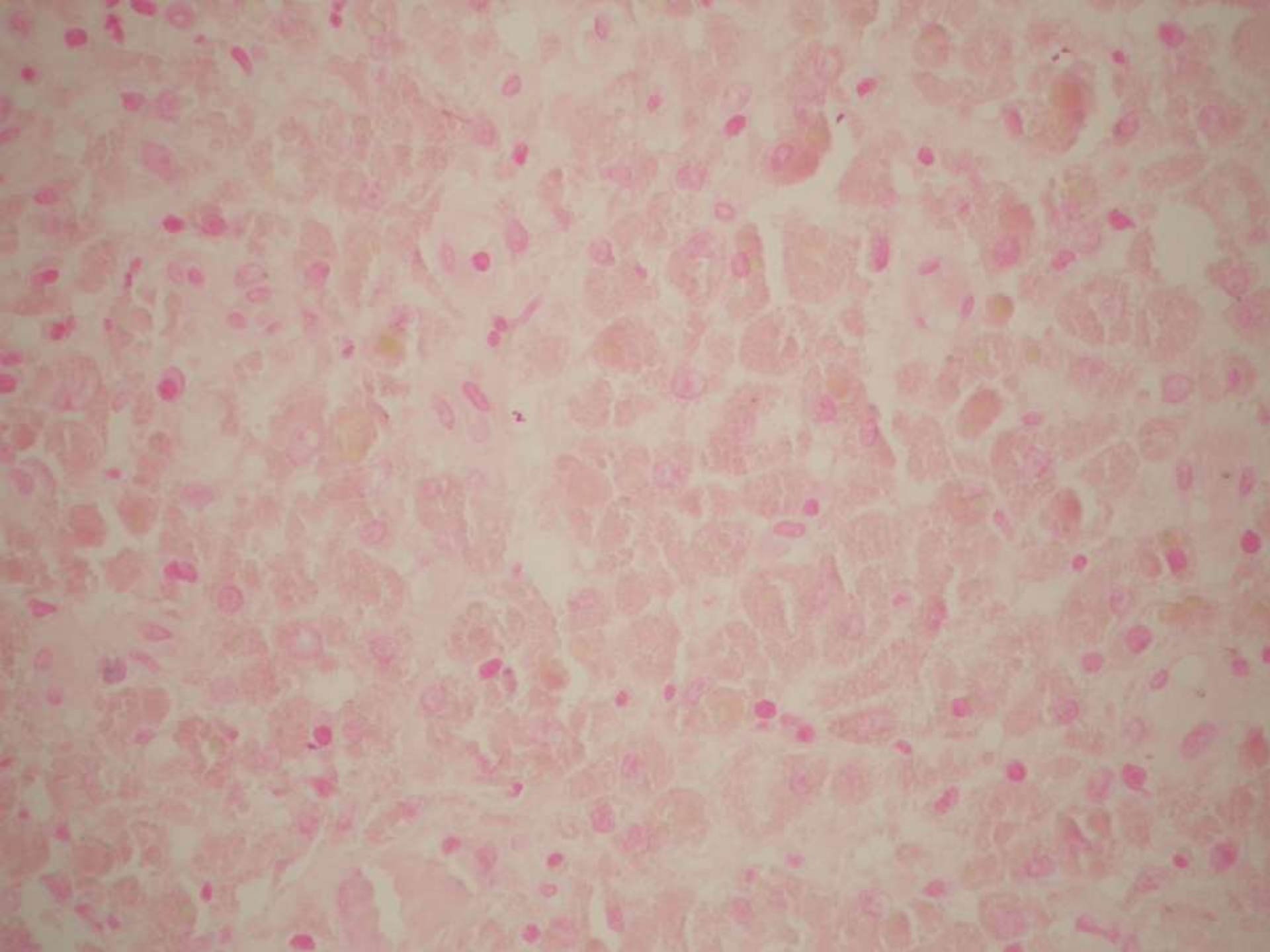








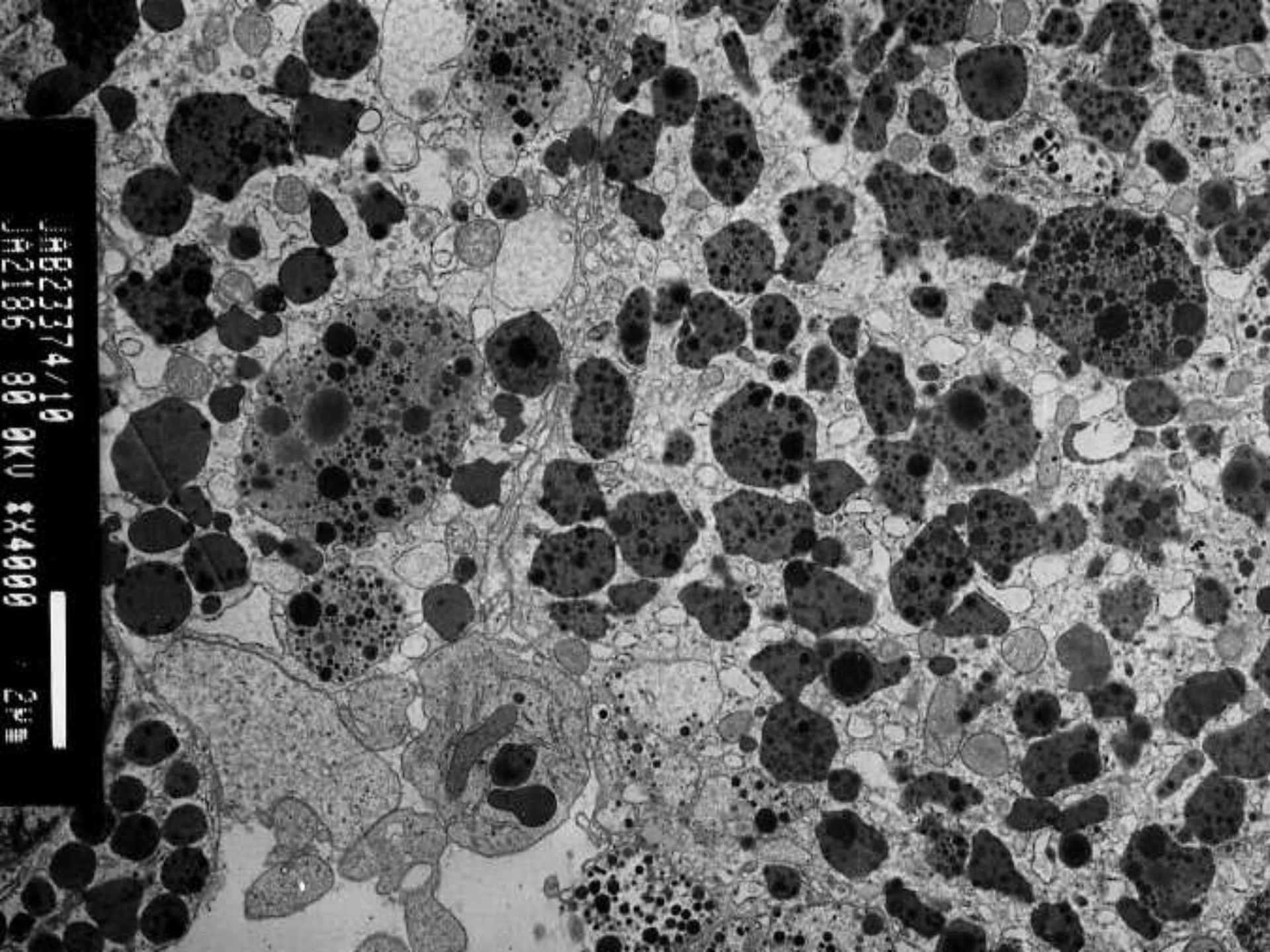




JMB23374/10

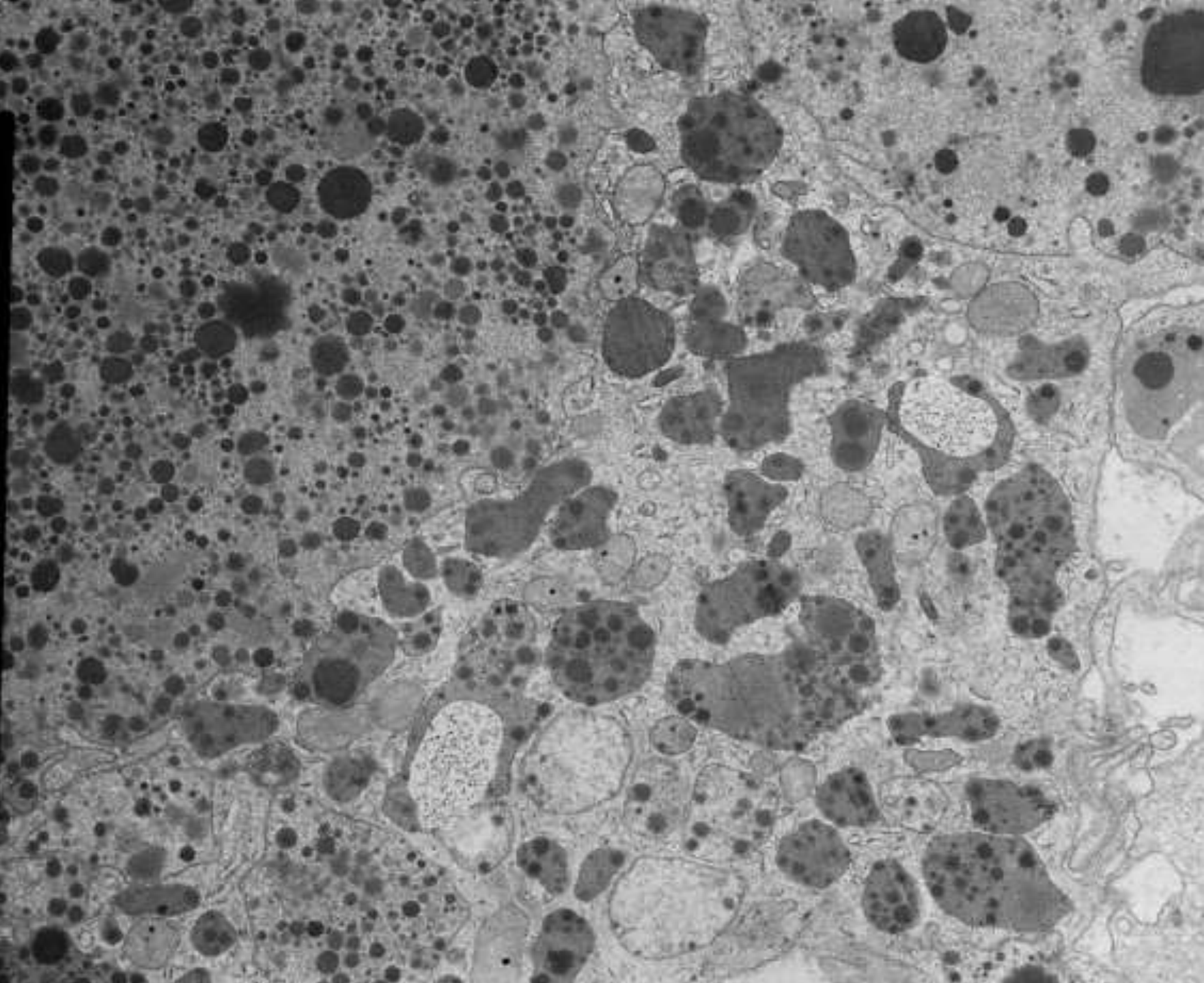
JM2186 80 0KV X40000

2µm

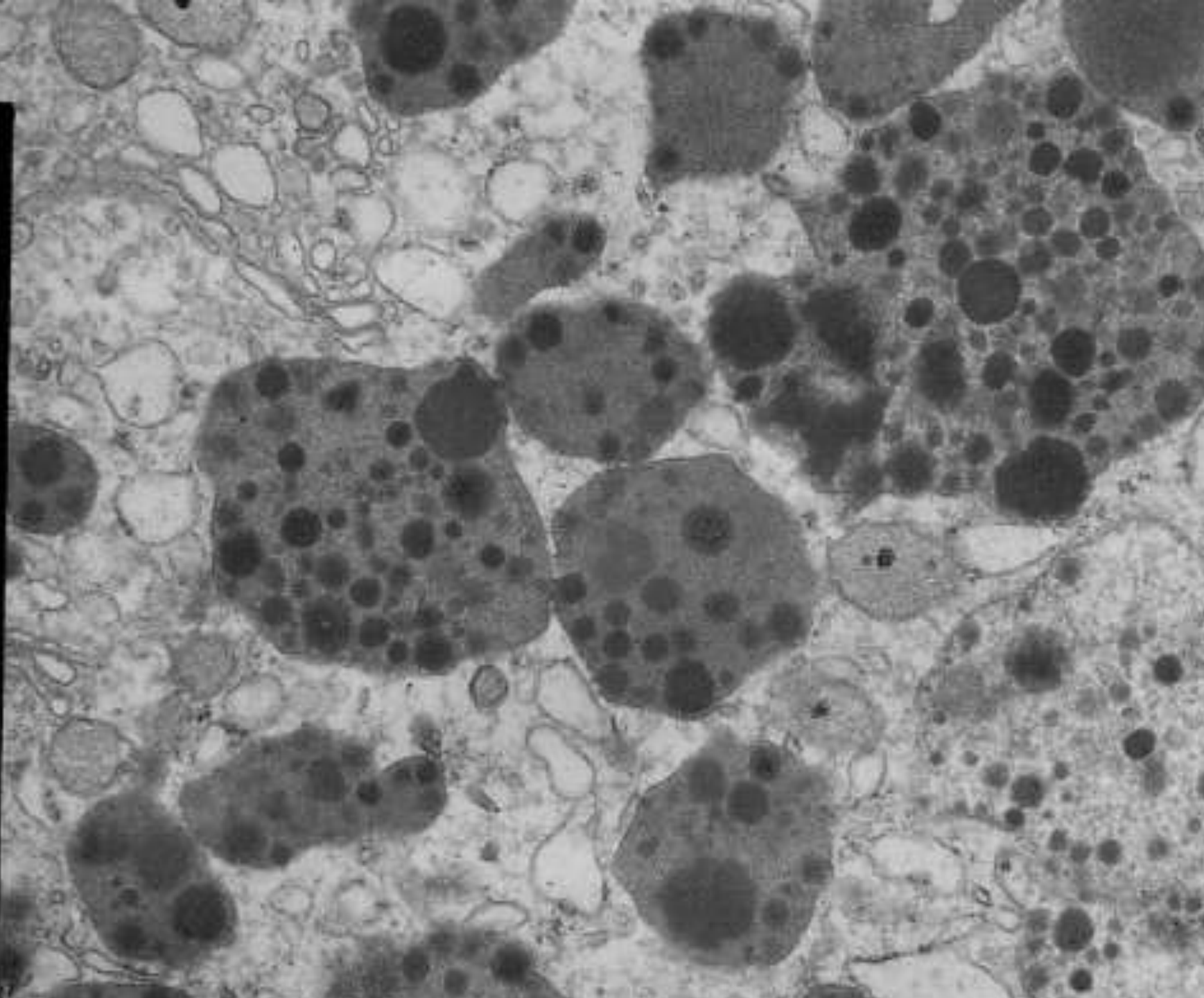


JMB23374/10
JA2188 80.0KV X6000

1 μ m



JAB23374/10
JA2190 80.0KV X12K 500nm



Poliposis Juvenil

- Riesgo de ADC 39%
- Entre 35-45 a. Para ADC de colon
- Sobre los 60 a. Para ADC GI sup.
- Mutación SMAD4 para cáncer
- Mutación BMPR1A para otras malformaciones

- Poliposis Juvenil
- Desde 2005 - Suplemento alimenticio
Algatrium plus DHA 70e ®
(Ac. Docosahexaenoico – DHA)
20 pastillas – 10 pastillas

Dg.

**Tesaurismosis adquirida asociada a
ingestión de Ac. Docosahexaenoico
(DHA) en dos casos de Poliposis
Juvenil**

- **Dos gemelos varones de 11 a.**
- **Discreto retraso de crecimiento**
- **Rectorragias repetidas**
- **Endoscopias anuales desde los 2 a.**
- **Poliposis Juvenil (múltiples pólipos en intestino delgado y colon).**
- **Suplemento alimenticio**
Algatrium plus DHA 70e ®
(Ac. Docosahexaenoico – DHA)
20 pastillas – 10 pastillas

-