

# SEMINARIO DE CASOS CLUB DE UROLOGIA

XXII CONGRESO NACIONAL DE LA SOCIEDAD ESPAÑOLA DE  
ANATOMIA PATOLOGICA, MALLORCA MAYO 2005

CASO 4  
DRA. R. GUARCH.

EXPERTO: DR. LÓPEZ BELTRAN

Dra. Rosa Guarch.  
Hospital Virgen del Camino. Pamplona

Seminario de Patología Urológica.  
Congreso Nacional de la SEAP. Palma de  
Mallorca. Mayo 2005

# Resumen de Historia Clínica

Varón de 72 años

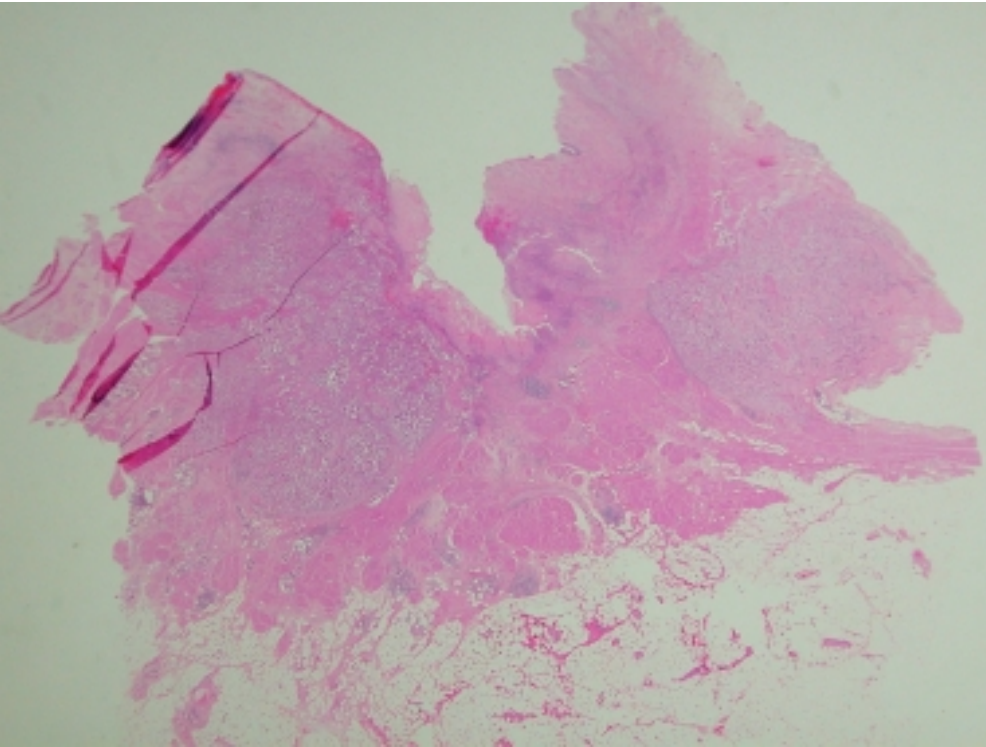
-Síntomas miccionales de larga evolución y hematuria macroscópica de reciente aparición.

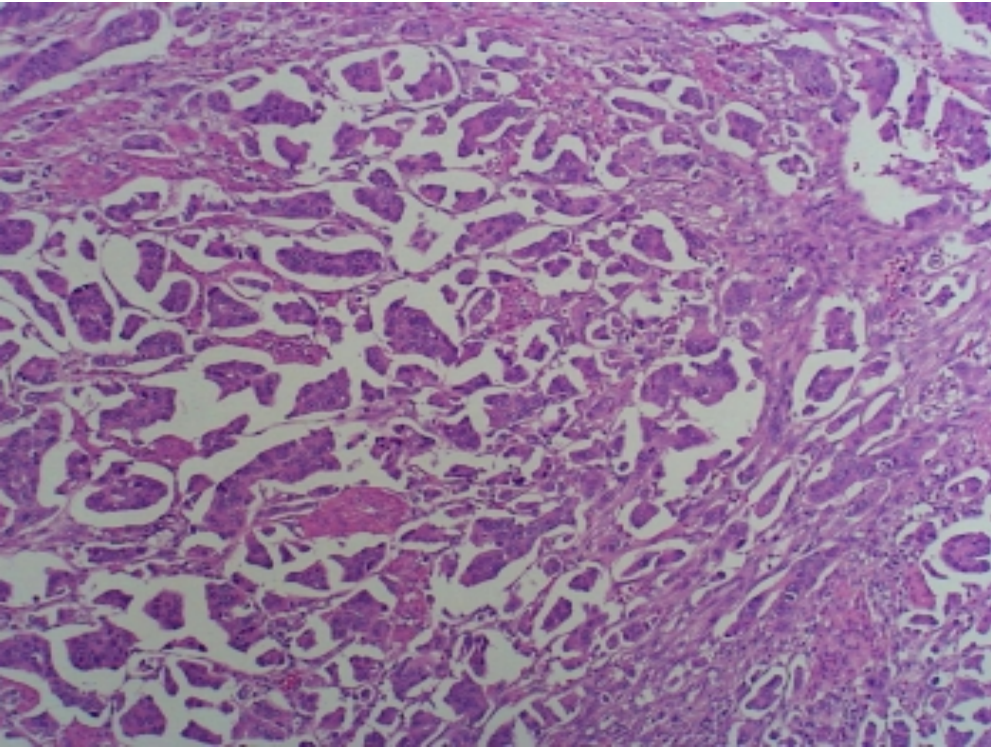
-Ecografía vesical: lesión exofítica en base vesical-  
cara lateral derecha.

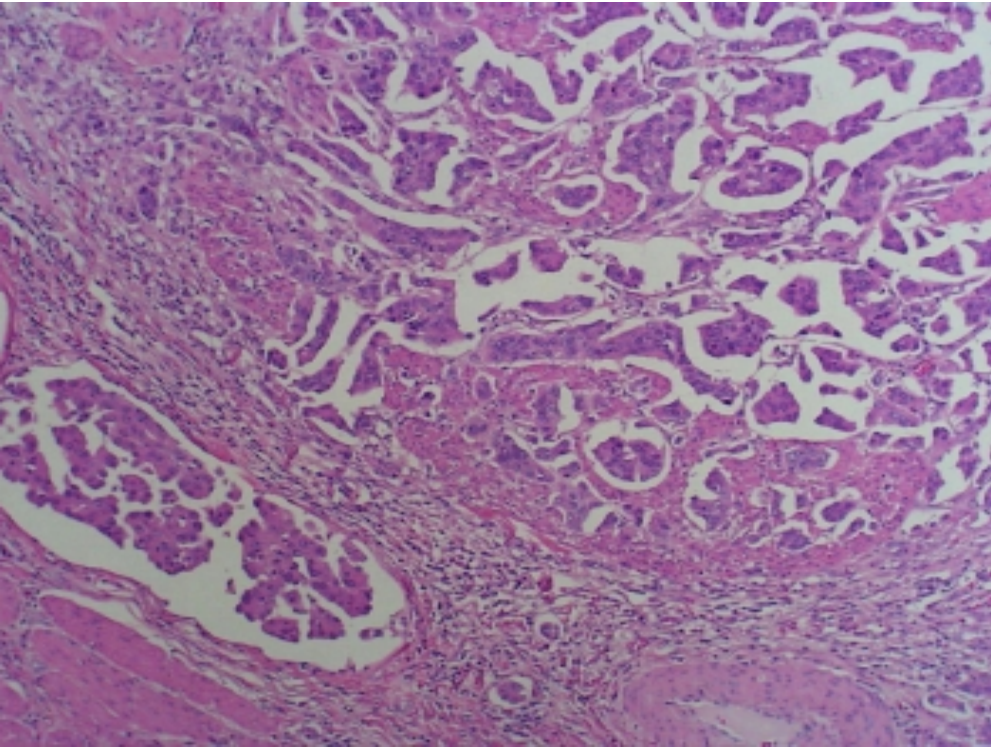
-Se realizó resección transuretral

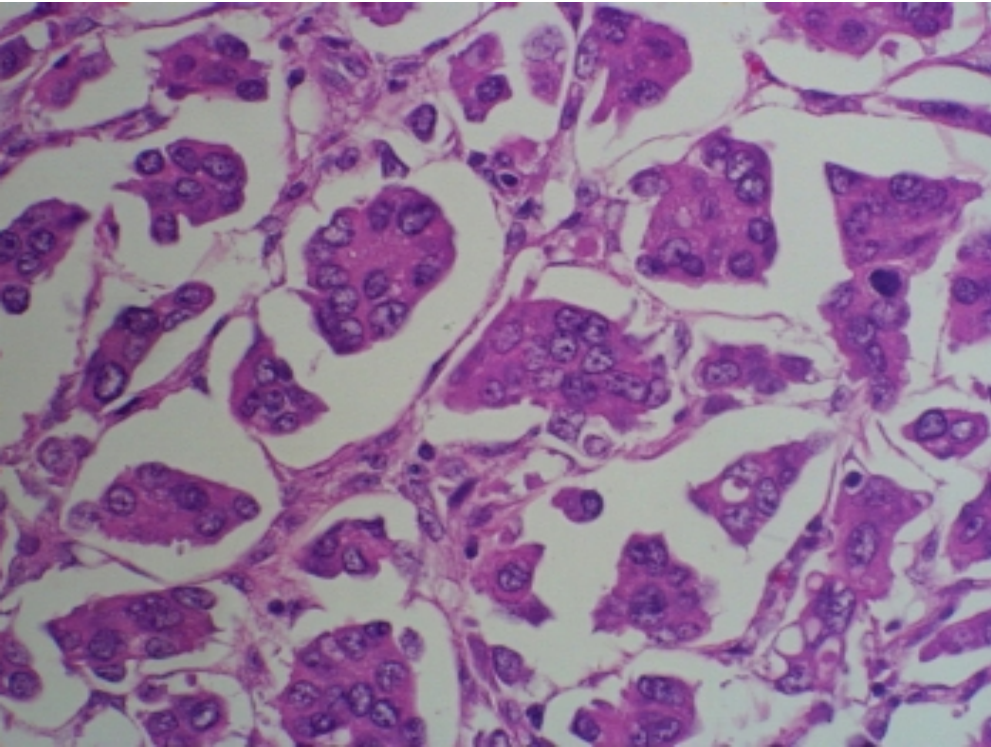
-Posteriormente fue tratado con  
cistoprostatectomía radical y quimioterapia

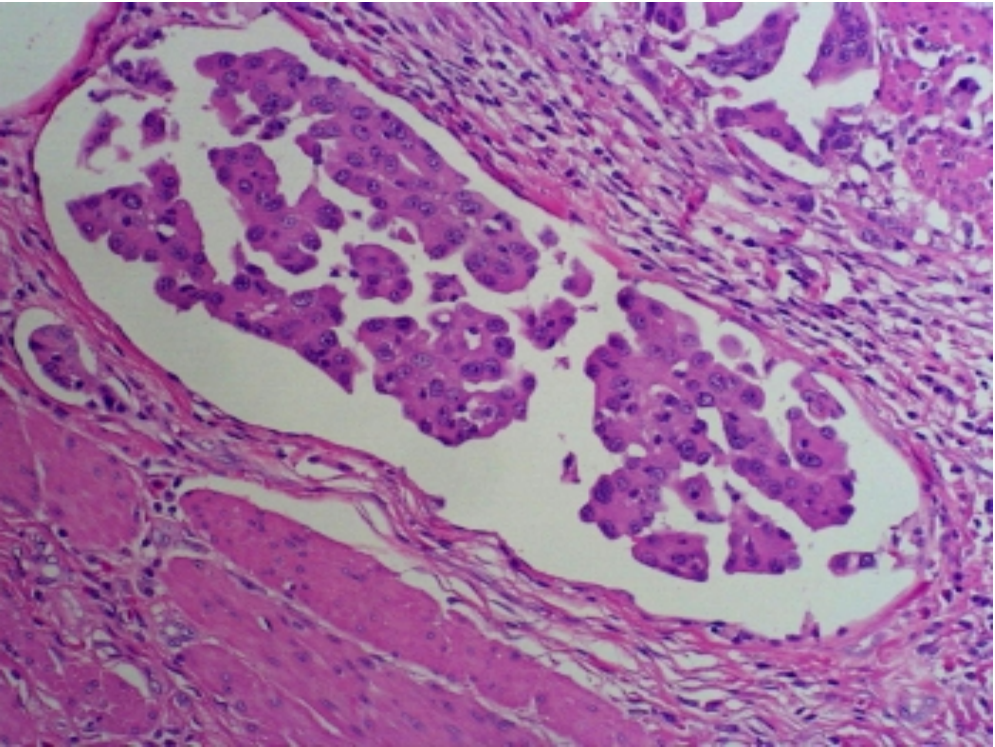
-Falleció a los 14 meses del diagnóstico.



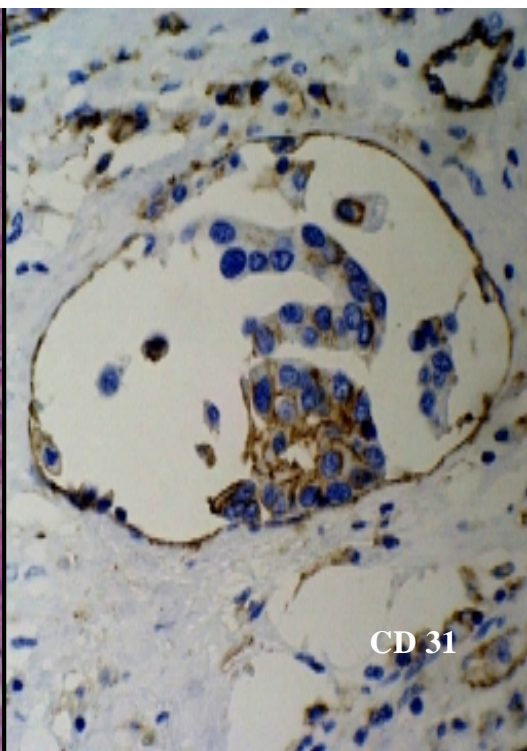
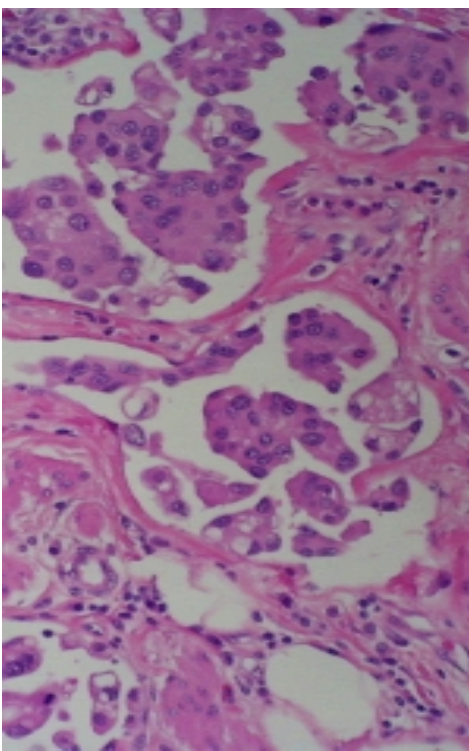


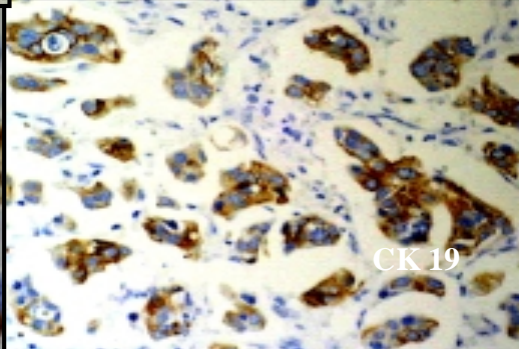
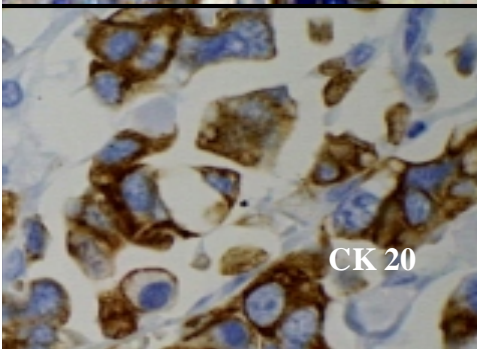
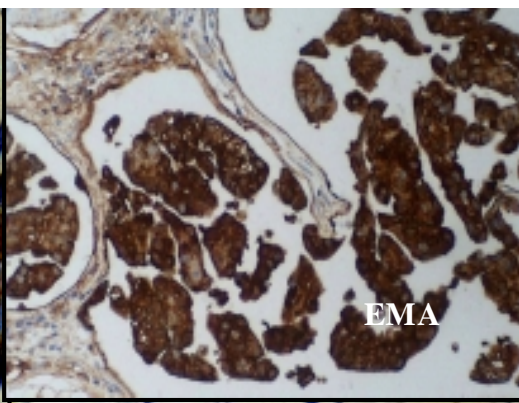
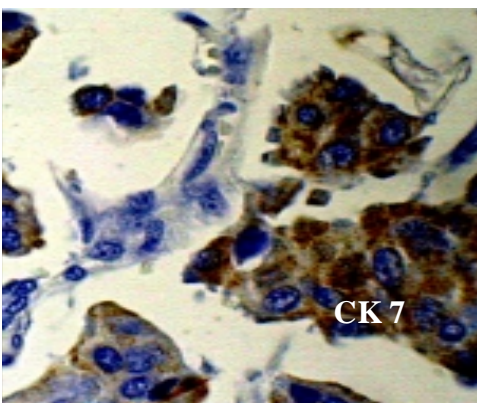


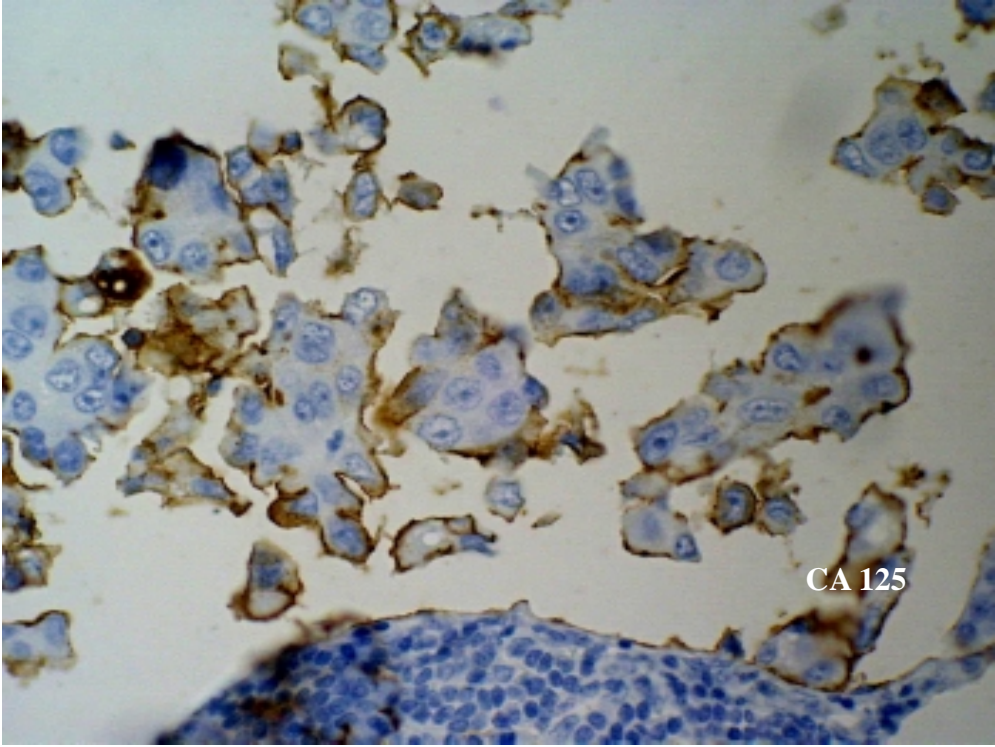




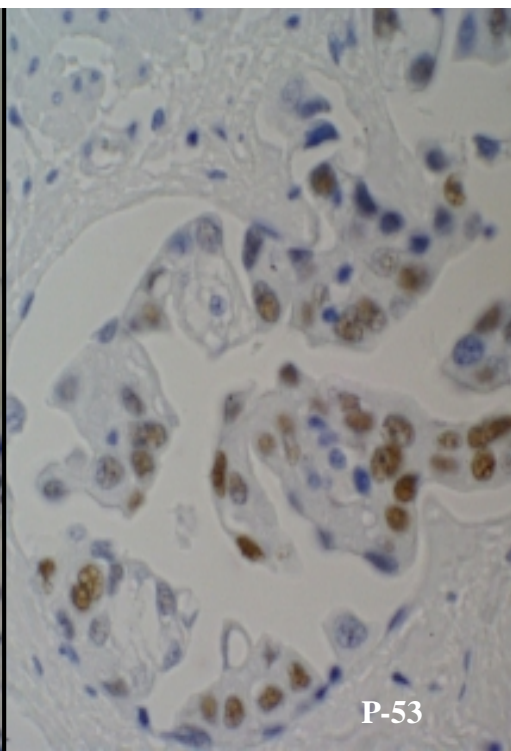
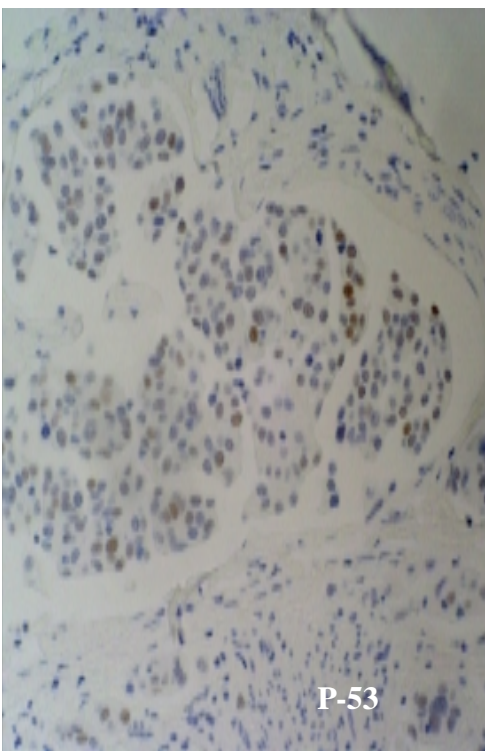








CA 125



# INMUNOHISTOQUÍMICA

## NEGATIVA

CEA

TTF-1

R. Estrógenos

R. Progesterona

S-100

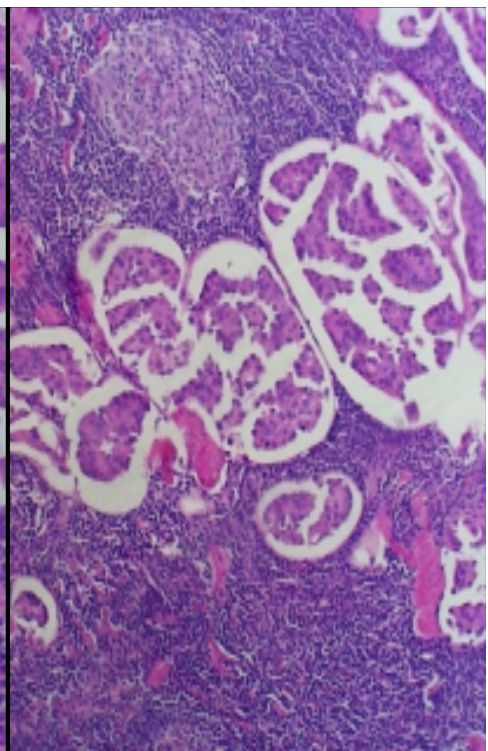
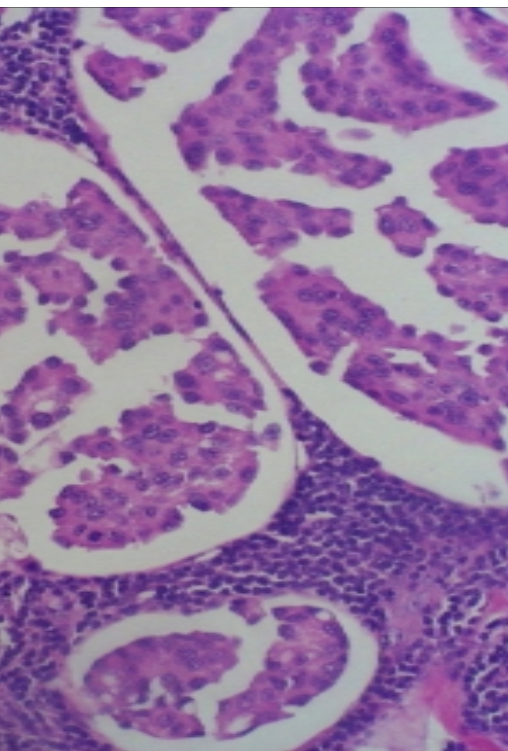
## POSITIVA

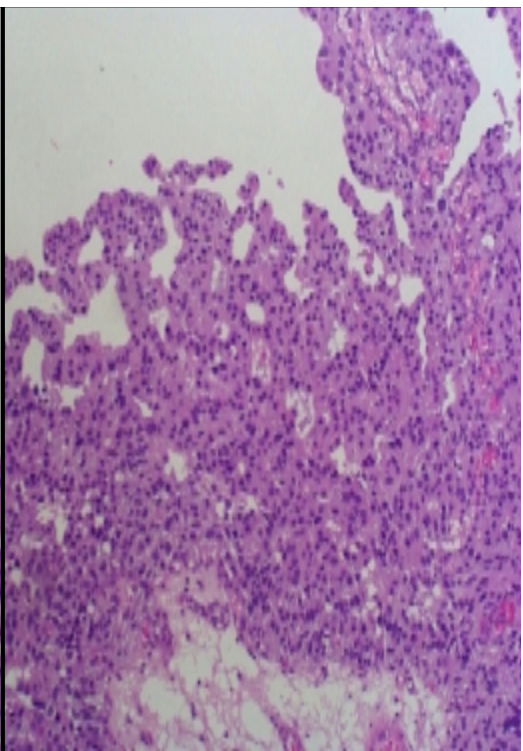
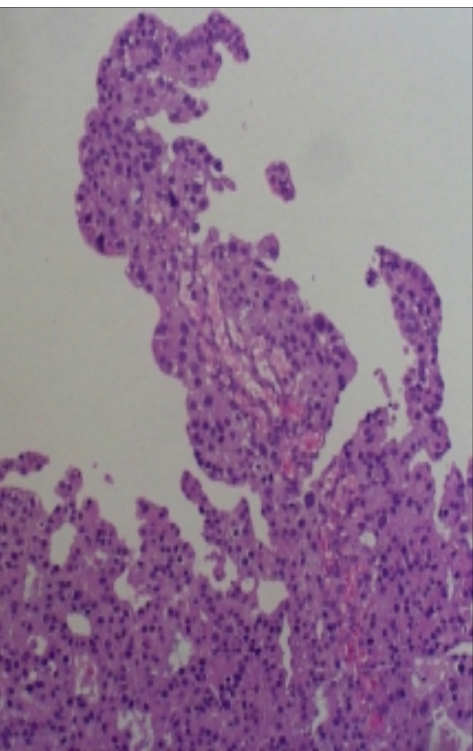
CD 15

CK 34BE2

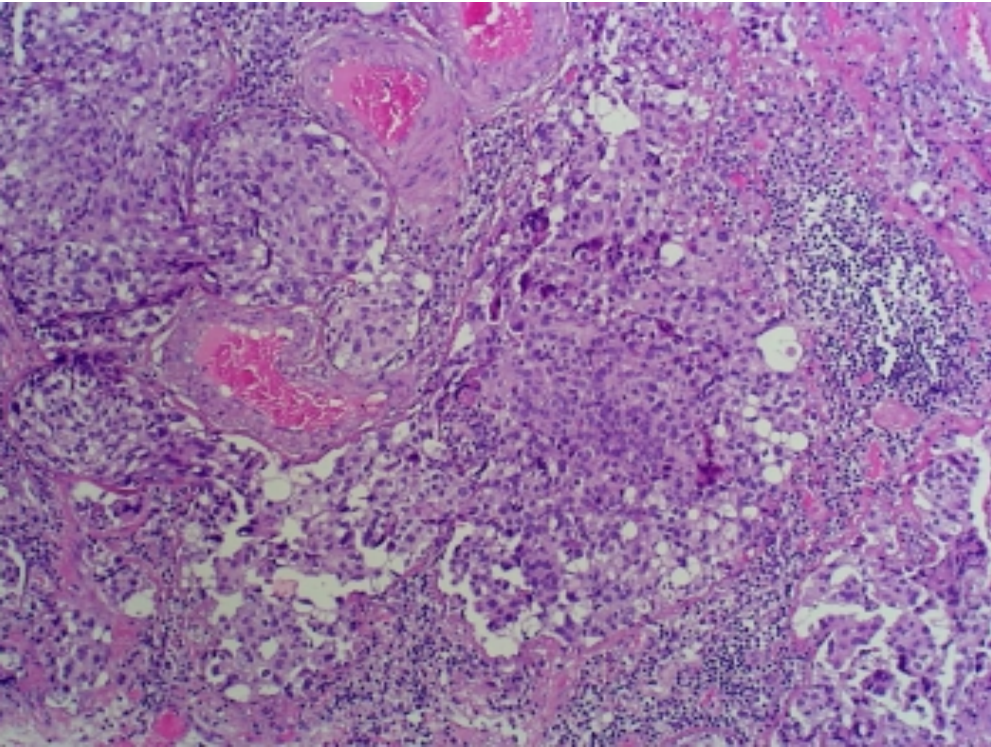
b 72.3

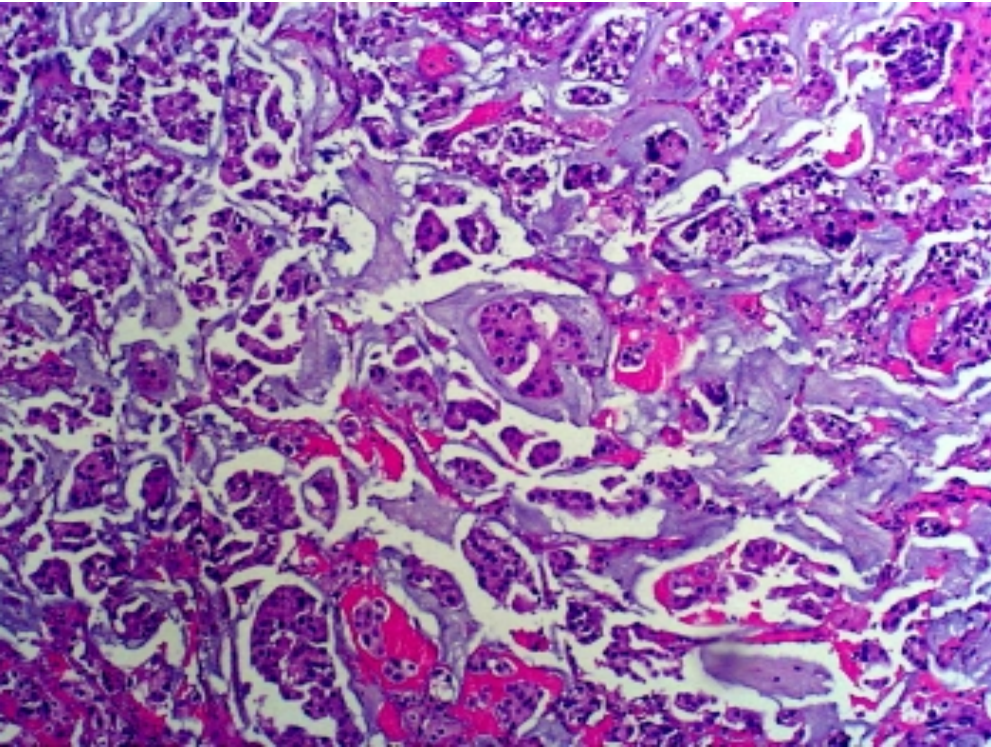
# RESECCIÓN TRANSURETRAL

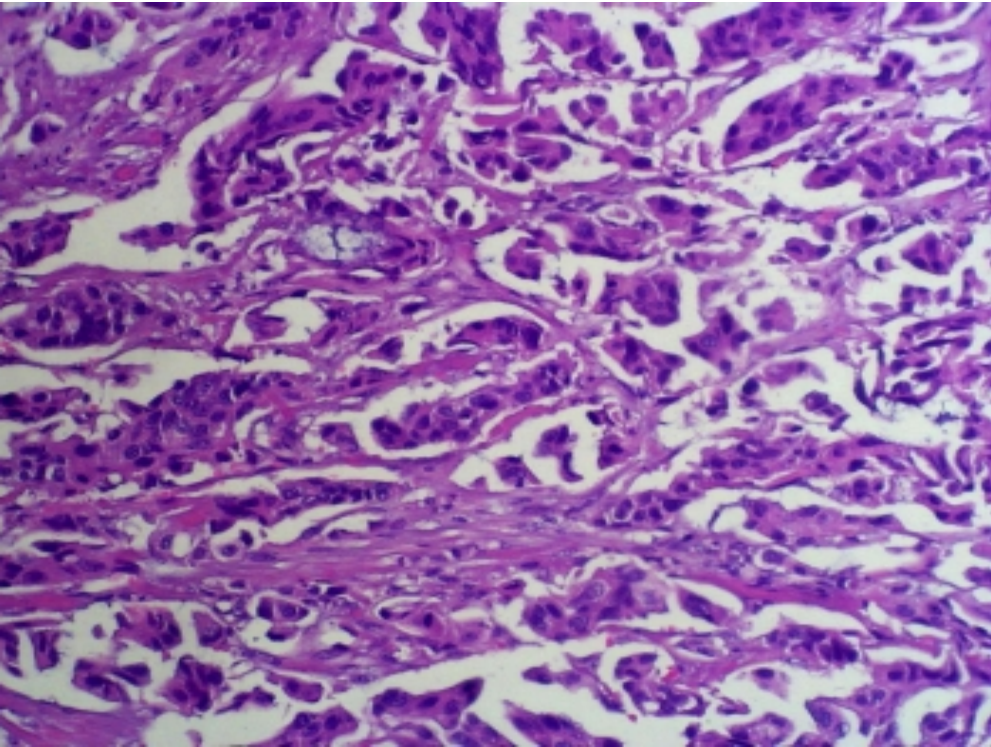


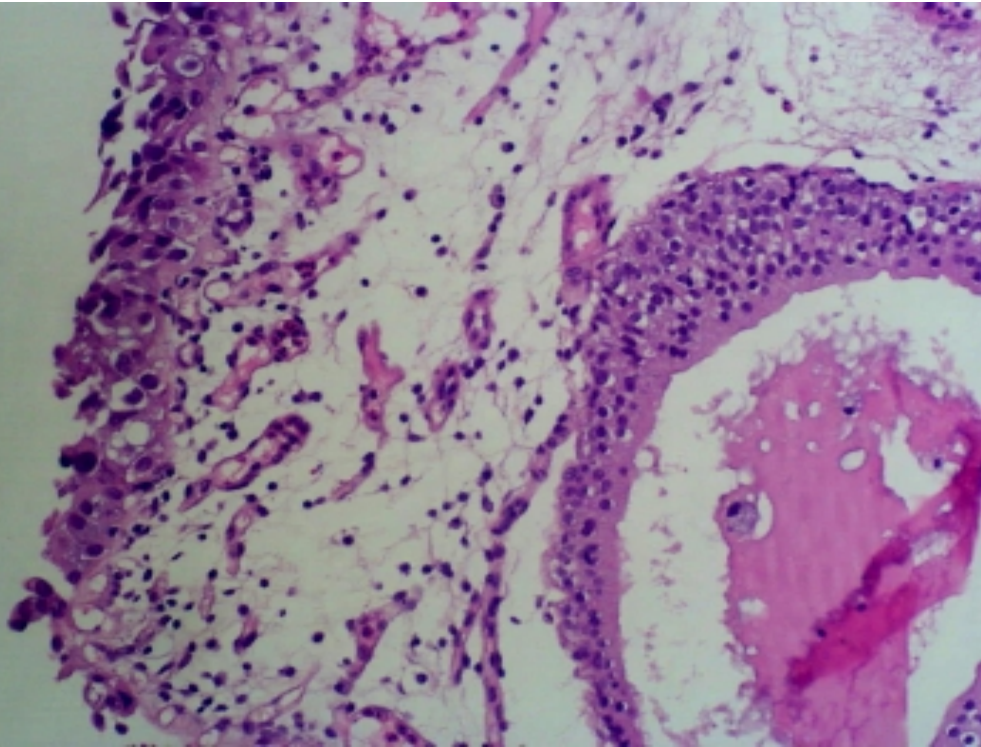












# Diagnóstico Diferencial

- Carcinoma de células uroteliales
- Carcinoma de células uroteliales, variante en nidos
- Carcinoma de células uroteliales, variante micropapilar
- Metástasis de carcinoma micropapilar de otro origen (pulmón, tipo ovárico etc)

# Discusión del caso

# **OPINIÓN DEL EXPERTO**

**CASO 4**

**DR. A. LÓPEZ BELTRAN**

Congreso SEAP. Palma de Mallorca 2005.

Seminario de Casos de Uropatología

## CASO Nº 4 (2908-03 y 5823-03)

- **DIAGNÓSTICO:** Muestra 2908-03, RTUB: Carcinoma urothelial papilar de alto grado con predominio de componente invasor de tipo Micropapilar (con efecto térmico sobreañadido y cierta diferenciación mucinosa)
- **Estadio T2 al menos.** Otros componentes incluyen extensas áreas de carcinoma urothelial in situ y cistitis cística et glandularis. Luces intracitoplasmicas en componente papilar.
- **Muestra 5823-03, Cistectomía con linfadenectomía:** Carcinoma urothelial infiltrante tipo Micropapilar, estadio T3b. Carcinoma urotelial in situ. Cistitis cística et glandularis.
- **Metástasis ganglionar de carcinoma Micropapilar.**



**Diagnóstico. Dra. R. Guarch**

**Carcinoma de células uroteliales  
variante MICROPAPILAR  
(cistectomía)  
Estadio T3a N1**

# Diagnóstico (Resección Transuretral)

- Carcinoma de células uroteliales grado II-III, con áreas de producción de mucina y áreas de **variante micropapilar**, con extensa infiltración de la submucosa y la capa muscular propia. Estadio T2
- Carcinoma in situ
- Lesiones asociadas de cistitis glandular quística