Curso Corto “Clasificación de la OMS de tumores endocrinos”

TUMORES DE TIROIDES

José Cameselle Teijeiro

Hospital Clínico Universitario. Universidad de Santiago

15706 Santiago de Compostela, apjocame@usc.es

La nueva clasificación de la OMS de los tumores tiroideos es el resultado de un consenso entre expertos para poner al día toda la información relevante relacionada con las neoplasias tiroideas y sus variantes, la incidencia, distribución por género y edad, localización, síntomas y signos clínicos, patología, alteraciones genéticas y factores predictivos. En este texto se destacan las principales aportaciones de esta nueva clasificación sobre los diferentes tumores tiroideos que no aparecen en la otra ponencia del mismo tema.

Una importante novedad es la desaparición del carcinoma oncocítico (oxifílico, de células de Hürthle) como un tipo de carcinoma. Estos tumores pasan a ser clasificados como variantes oncocíticas del adenoma folicular, carcinoma papilar, folicular, pobremente diferenciado o del carcinoma medular.

El carcinoma papilar es un tumor maligno epitelial que muestra evidencias de diferenciación folicular y esta caracterizado por los rasgos nucleares. Se reconoce el importante papel de la biopsia por punción con aguja fina (PAF) en el diagnóstico de esta neoplasia y se recomienda que el diagnóstico del “nódulo tiroideo solitario” comience por la PAF. Se describen diferentes marcadores inmunohistoquímicos (S100, HLA-DR, R Estrógenos, CK34bE12, CK19, HBME-1, Galectina-3,

Sialil Lewis^{X},Ac RET [RET/PTC], p27 y ciclina D1) y su relación con el pronóstico y/o el diagnóstico diferencial. Se reconocen las siguientes variantes histopatológicas del carcinoma papilar: 1) variante folicular, 2) variante macrofolicular, 3) variante oncocítica, 4) variante de células claras, 5) variante esclerosante difusa, 6)variante de células altas, 7) variante de células columnares, 8) variante sólida, 9) carcinoma cribiforme, 10) carcinoma papilar con estroma de tipo fascitis, 11) carcinoma papilar con componente insular focal, 12) carcinoma papilar con células escamosas o carcinoma mucoepidermoide, 13) carcinoma papilar con carcinoma de células fusiformes y gigantes, 14) carcinoma combinado papilar y medular y 15) microcarcinoma papilar. En base a la propuesta del grupo de patólogos de Chernobil se acepta denominar “carcinoma bien diferenciado, sin otra especificación” a aquellos tumores tiroideos de células foliculares malignos (con invasión capsular y/o vascular) con características nucleares de carcinoma papilar dudosas. Sin embargo, no se recomienda el uso del término “tumor bien diferenciado de potencial maligno incierto” para aquellos tumores con dudosas características nucleares de carcinoma papilar y datos dudosos de invasión capsular y/o vascular.

En relación con el microcarcinoma papilar (oculto, latente, esclerosante oculto), se evalúa la “propuesta de Oporto” para llamar “microtumor papilar” a aquellos casos con un foco único de carcinoma papilar que mide = 1 cm de diámetro y se presenta como un hallazgo incidental dentro de la glándula tiroides de un adulto extirpada por otras razones. De esta definición de microtumor papilar se excluirán los casos que aparecen en niños

y adolescentes menores de 19 años, los que tienen 2 o más lesiones y/o aquellos en los que se aprecian datos de agresividad (invasión capsular, vascular o células altas).

El libro de la OMS recoge además las alteraciones genéticas mas frecuentes del carcinoma papilar (reordenamientos RET/PTC y de TRK, mutaciones de RAS y mutaciones de BRAF). Se describe la asociación de RET/PTC1 con el microcarcinoma papilar con arquitectura papilar clásica (fenotipo bonsai) y de RET/PTC3 con la variante sólida, la variante de células altas y el antecedente de radiación. Las mutaciones del gen CTNNB1 que codifica la β-catenina y del gen APC se asocian a la variante cribiforme. También se mencionan la poliposis adenomatosa familiar, el síndrome de Cowden, el síndrome de carcinoma papilar familiar y el complejo de Carney como situaciones de susceptibilidad genética.

El carcinoma folicular es definido como un tumor maligno epitelial que muestra evidencia de diferenciación folicular y carece de rasgos nucleares diagnósticos de carcinoma papilar. Se consideran dos categorías histopatológicas importantes para el pronóstico: el carcinoma folicular mínimamente invasor y el carcinoma folicular ampliamente invasor. También se reconocen las variantes citológicas oncocítica y de células claras. Al igual que se consideró al hablar del carcinoma papilar, se acepta el uso del término “carcinoma bien diferenciado, sin otra especificación” pero no se recomienda usar el término “tumor bien diferenciado de potencial maligno incierto”. También se describen las alteraciones genéticas somáticas (desequilibrio cromosómico, reordenamientos PPARγ, mutaciones de RAS, TP53,

PTEN, β-catenina y variantes del mtDNA) y las situaciones de susceptibilidad genética del carcinoma folicular.

La reciente clasificación reconoce al carcinoma escamoso, carcinoma mucoepidermoide, carcinoma mucoepidermoide esclerosante con eosinofilia y carcinoma mucinoso como entidades tumorales primarias de la gándula tiroides.

Se discute la relación del tumor trabecular hialinizante (TTH) con el carcinoma papilar y aunque la mayoría de los TTHs son benignos (adenoma trabecular hialinizante), se acepta la existencia del carcinoma trabecular hialinizante.

El tumor fibroso solitario aparece por primera vez referido como un tumor tiroideo. También describen varios sarcomas, linfomas primarios, plasmocitomas, timomas y otros tumores muy infrecuentes.

Referencias

DeLellis RA, Lloyd RV, Heitz PU, Eng C. (Eds.): World Health Organization Classification of Tumours. *Pathology and Genetics of Tumours of Endocrine Organs*. IARC Press: Lyon 2004.

Rosai J, LiVolsi VA, Sobrinho-Simoes M, Williams ED. Renamig papillary microcarcinoma of the thyroid gland: the Porto proposal. *Int J Surg Pathol* 11:249-251, 2003.

Williams ED, on behalf of the Chernobyl Pathologists Group (Abrosimov A, Bogdanova T, Ito M, Rosai J, Sidorov Y, Thomas GA). Guest Editorial: Two proposals regarding the terminology of thyroid tumors. *Int J Surg Pathol* 8:181-183, 2000.
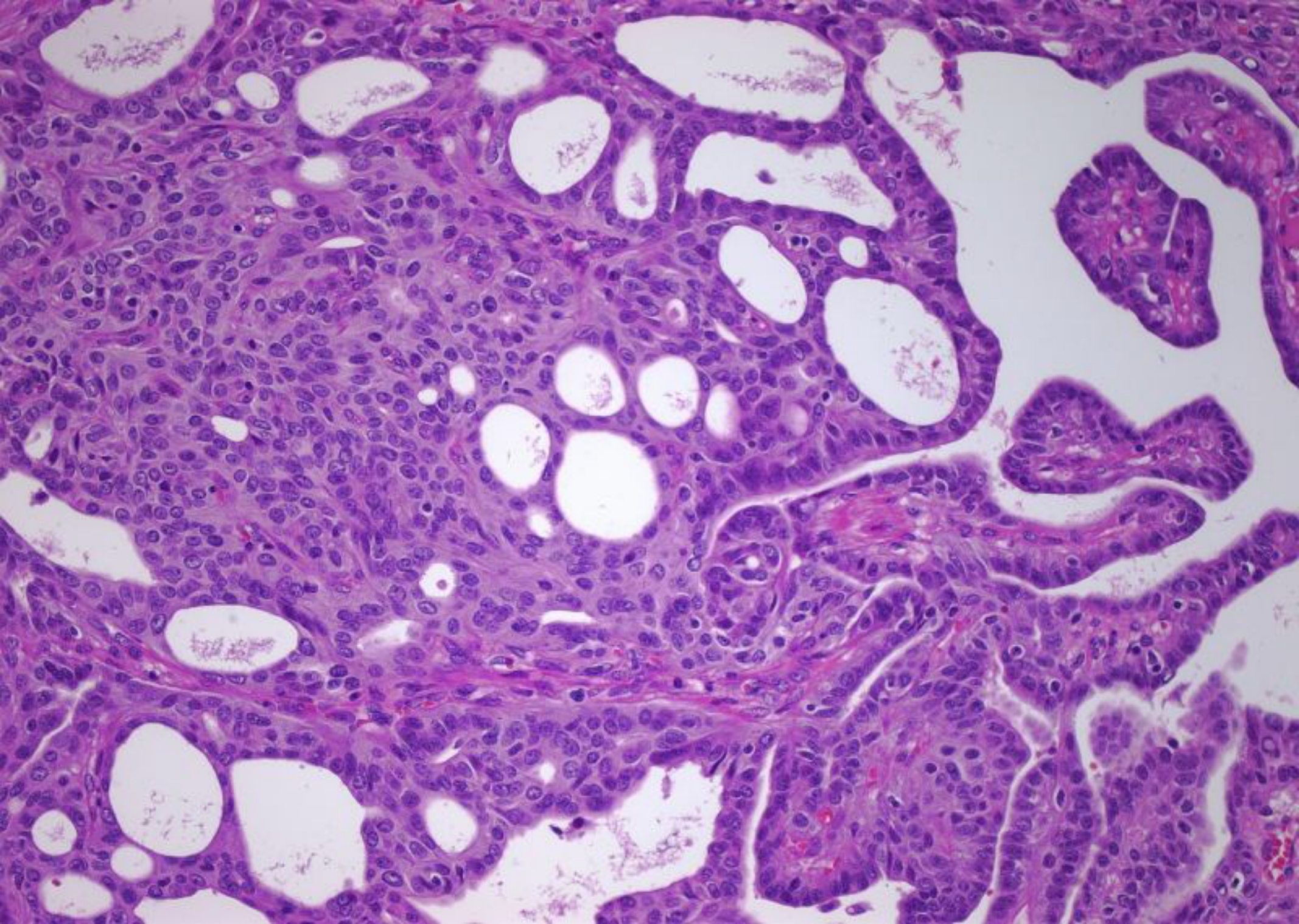
FIGURA: Carcinoma papilar, variante cribiforme, de una enferma con poliposis adenomatosa familiar.